

64-jährige geistig beeinträchtigte Patientin

Implantatrekonstruktion mit Sofortbelastung

| Dr. Burghard Peter

Bei behinderten Patienten sind Zahnlücken und/oder Zahnlosigkeit deutlich häufiger anzutreffen als bei der restlichen Bevölkerung. Für diese Prävalenz sind neben der genetischen Disposition bei dentalen Aplasie-Syndromen vor allem die erkrankungsbedingt erschwerten Bedingungen für ein optimales zahnmedizinisches Management von ursächlicher Bedeutung. Betroffene Menschen können die tägliche Mundhygiene oft nicht oder nur unzureichend selbstständig vornehmen. Darüber hinaus kann der Zugang zu effizienter zahnärztlicher Behandlung und Nachsorge durch medizinische, soziale, ökonomische, familiäre und organisatorische Begleitumstände limitiert sein.

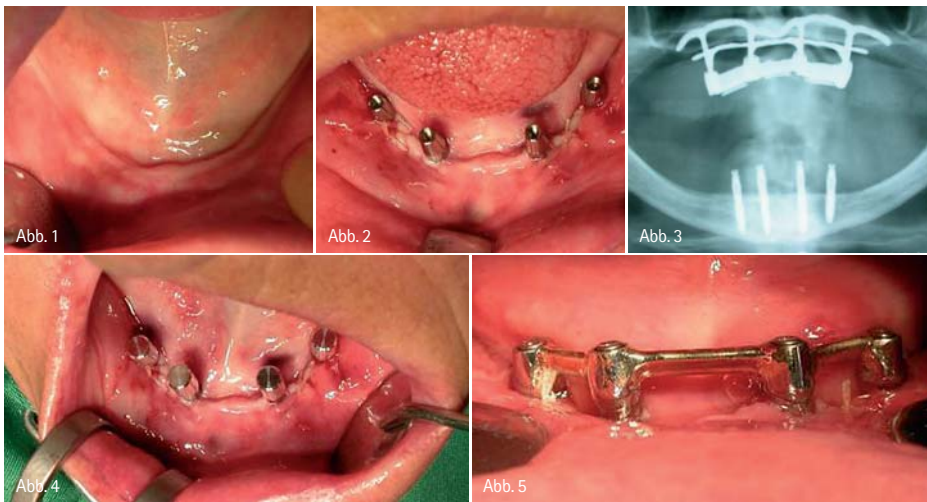


Abb. 1: Ausgangssituation im Unterkiefer. – Abb. 2: Postoperativer klinischer Zustand. – Abb. 3: Postoperative Röntgenkontrolle. – Abb. 4: Vorbereitung der Abdrucknahme. – Abb. 5: Enorale Situation nach Befestigung des Steges.

Bezugnehmend auf traditionelle Normen der Zahnimplantologie scheinen behinderte Patienten vordergründig für aufwendige orale Rekonstruktionen weniger geeignet zu sein. Dementsprechend niedrig ist auch die Anzahl von Studien zu diesem Thema. Umso erfreulicher sind die Ergebnisse und Schlussfolgerungen dieser Publikationen. Bereits 1992 stellten Smith et al. fest, dass die Implantat-

Verlustrate bei Patienten mit reduziertem allgemeinmedizinischen Zustand nicht erhöht ist. 2003 wiesen López-Jiménez et al. nach Implantatversorgungen bei behinderten Patienten ähnliche Erfolgsraten wie Vergleichsstudien mit gesunden Patienten auf. In der jüngsten Studie (Cune et al. 2009) erreichen die Zahnimplantate über einen Beobachtungszeitraum von 16 Jahren sogar eine Überlebensrate von über 97 Prozent.

Fallbericht

Anfang September 2004 wurde eine geistig behinderte 64-jährige Patientin bei insuffizientem Prothesenhalt im Unterkiefer zur chirurgischen und prothetischen Implantatbehandlung überwiesen (Abb. 1). Ein Jahr zuvor hatte ein Kollege die Patientin alio loco mit einem submukös verankerten Implantatsystem im Oberkiefer versorgt. Nach ausführlicher Untersuchung der Patientin und Aufklärung der Sachwalterin wurde Ende 09/2004 nach anxiolytischer Prämedikation in örtlicher Betäubung eine interforaminale Implantatversorgung vorgenommen. Einleitend wurden vier einteilige Implantate minimalinvasiv inseriert. Im Anschluss erfolgte mit dem Ziel der Sofortbelastung die sofortige Abformung, vertikale Relationsbestimmung und Farbauswahl. Steg- und Suprakonstruktion wurden am ersten postoperativen Tag eingegliedert (Abb. 2–5). Nach einem Druckstellentermin mit Korrektur der Okklusions- und Laterotrusionskontakte zeigte sich eine Woche, zwei Wochen und drei Monate später jeweils eine zufriedene Patientin mit vermehrter Plaqueakkumulation und sonst reizlosen enoralen Verhält-



Abb. 7

Abb. 6: Plaque-Akkumulation. – Abb. 7: Patientin im Profil. – Abb. 8: Aktuelles klinisches Bild nach Mundhygienebehandlung. – Abb. 9: Röntgenologische Situation fünf Jahre nach Beginn der Sofortbelastung.

nissen. Der Sachwalterin wurden nach wiederholter Erläuterung einer effizienten oralen Pflege regelmäßige Kontrollen im Abstand von maximal sechs Monaten vorgeschlagen. Trotzdem fand die nächste Kontrolle erst zehn Monate später und der darauffolgende Termin erst weitere 16 Monate später statt. Es wurden jeweils reichlich weiche Beläge und Zahnstein entfernt (Abb. 6).

Bei der letzten Kontrolle (fast fünf Jahre postoperativ) machte die beschwerdefreie Patientin nach wie vor einen sehr zufriedenen Eindruck (Abb. 7). Im Unterkiefer waren nach Entfernung der Plaque sowohl klinisch als auch radiologisch unverändert stabile Weich- und Hartgewebsverhältnisse sichtbar (Abb. 8 und 9). Im Oberkiefer wurde ein Lockerungsgrad des submukösen Implantatsystems festgestellt. Mit Rücksicht auf den erhöhten Rekonstruktionsaufwand bei einer implantologischen Neuversorgung des Oberkiefers sowie im Hinblick auf den resorptionsbedingt zu erwartenden schlechten Halt einer herkömmlichen Totalprothese wurde mit der Sachwalterin das vorläufige Belassen der Oberkieferversorgung unter der Voraussetzung von kurzfristigeren Kontrollen vereinbart.

Diskussion

Bezugnehmend auf eine Studie von Hernández et al. (2007) wurden bei geistig behinderten Menschen enoral vor allem Karies (86%) und Plaquebildung (71%) als häufigste pathologische Veränderungen festgestellt. Therapeutisch

wurden in der Mehrzahl Zahnextraktionen (78%) und professionelle Zahnreinigungen (75%) vorgenommen.

Es ist anzunehmen, dass Zahnextraktionen bei behinderten Menschen

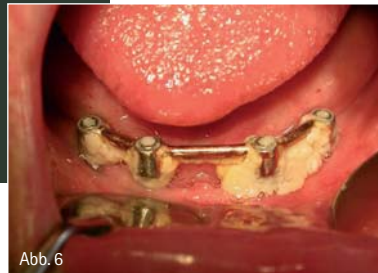

Abb. 6

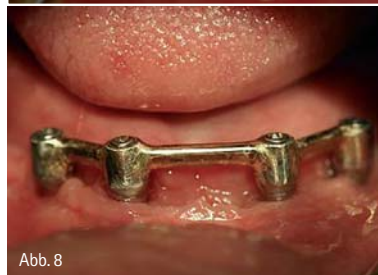

Abb. 8

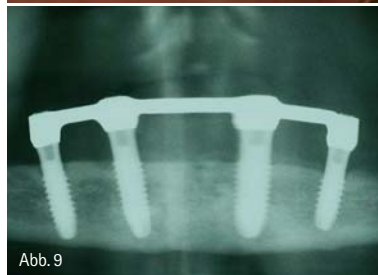

Abb. 9

weltweit die häufigste therapeutische Maßnahme darstellen. Implantatgestützte Rehabilitationen werden dagegen umso seltener vorgenommen. Wesentliche Argumente gegen diese aufwendigeren Behandlungen sind die schlechte Compliance und Mundhygiene der betroffenen Menschen. Nach Implantatversorgungen wären bei behinderten Patienten regelmäßige orale Hygienetermine in Abständen von drei bis sechs Monaten wünschenswert. Eigenen Erfahrungen und Angaben von López-Jiménez et al. zufolge sind dagegen Kontrollintervalle von ein bis drei Jahren keine Seltenheit.

In den bisherigen Publikationen wurden mit 5-Jahres-Überlebensraten von ca. 95 Prozent und 16-Jahres-Überlebensraten von 97 Prozent ähnliche Erfolgsraten wie bei Studien mit gesunden Menschen beschrieben.

Körperliche und geistige Beeinträchtigungen sollten deshalb keine absolute Kontraindikation für implantatgestützte Rekonstruktionen darstellen. Grundsätzlich sollten diese nicht nur bei gesunden, sondern auch bei behinderten Menschen in Betracht gezogen werden.

Bei fehlenden Habits und/oder allgemeinmedizinischen Risiken kann auch die Sofortimplantation und Sofortbelastung erfolgreich angewendet werden. Insbesondere bei Behandlungen in örtlicher Betäubung sollten mit Rücksicht auf die niedrige Stresstoleranz dieser Menschen möglichst schonende und zügige Behandlungsverfahren vorgezogen werden.

Zur Vermeidung der mit dem Mikrospace verbundenen Nachteile der zweiteiligen Implantate könnte die vorzugsweise Verwendung von einteiligen Implantatsystemen bei behinderten Patienten vorteilhaft sein.

Ungeachtet der technischen Möglichkeiten sind bei der Behandlung von behinderten Patienten vor allem psychologische und soziale Parameter erfolgsbestimmend. Neben der Pflege des Arzt-Patient-Verhältnisses darf die Bedeutung der Aufklärung und Motivation der Familienangehörigen, Betreuer und Sachwalter nicht unterschätzt werden.

ZTM Peter Stürzer, Salzburg, danke ich für die Herstellung des Zahnersatzes.

ZWP online

Die Literaturliste zu diesem Beitrag finden Sie unter www.zwp-online.info/fachgebiete/implantologie

autor.

Dr. Burghard Peter

MiraMed
 Ästhetisch-Plastische Chirurgie
 Mund-Kiefer-Gesichtschirurgie
 Dermatologie
 Berchtesgadner Straße 11
 5020 Salzburg, Österreich
 Tel.: +43-6 62/83 08 08
www.miramед.at